

LABORATORIJSKA I PATOHISTOLOŠKA DIJAGNOSTIKA MASNE JETRE KOD KRAVA U PERIPARTALNOM PERIODU

Miloš Ž. Petrović¹, Radojica Đoković¹, Milun D. Petrović¹, Vladimir Kurčubić¹, Marko Cincović², Zoran Ž. Ilić³, Neđeljko Karabasil⁴

Izvod: Peripartalni period mlečnih krava se karakteriše pojavom mnogobrojnih metaboličkih bolesti i njihovim uticajem na kvalitet i ekonomičnost proizvodnje. Nakupljanje masti u jetri je čest nalaz kod krava za vreme kasnog graviditeta i u prve tri nedelje laktacije. Masna jetra predstavlja poremećaj metabolizma masti i ugljenih hidrata, a uslovljen je negativnim energetske bilansom. Predisponirane su sve kategorije mlečnih krava, a posebno gojazne krave i krave sa dugim servis periodom. Kao osnovna preventivna mera navodi se optimizacija i korišćenje izbalansiranih obroka u kvantitativnom i energetske smislu tokom perioda zasušenja i rane laktacije.

Ključne reči: masna jetra, mlečne krave, peripartalni period

Uvod

Masna infiltracija ćelija jetre (masna jetra) kod mlečnih krava je česta pojava u peripartalnom periodu kao posledica negativnog bilansa energije i povećane mobilizacije masti iz telesnih depoa (Johannsen i sar., 1993.).

U ranoj laktaciji se dešavaju velike metaboličke promene kod goveda, a veliku promenu predstavlja negativan bilans energije. Naročito je izražena povećana mobilizacija lipida, kako bi se masti koristile u energetske svrhe, ali krave postaju sklone razvoju ketoze i masne jetre (Cincović i sar., 2012.; Đoković i sar., 2014a.). Kao posledica lipolize u masnom tkivu povećava se koncentracija neesterifikovanih masnih kiselina (NEFA) u krvotoku. Ovaj fenomen se javlja kao posledica endokrinih i metaboličkih promena, prvenstveno zbog prisustva insulinske rezistencije (Cincović i sar., 2014.). NEFA se deponuju u hepatocitima u obliku triglicerida (TGC), formiraju se masne vakuole i time menjaju histološke, morfometrijske i metaboličke karakteristike hepatocita (Đoković i sar., 2011.).

Principi uzimanja i slanja tkiva na patohistološke pretrage: Postavljanje pravovremene i tačne dijagnoze zamašćenja jetre kod goveda podrazumeva ispitivanje i razumevanje velikog broja parametara i pravilno tumačenje dobijenih rezultata. Naime, laboratorijske metode ispitivanja vrednosti biohemijskih parametara u krvnom serumu, kao i patohistološka ispitivanja uzoraka tkiva jetre uzetih biopsijom, predstavljaju metode koje se koriste u dijagnostikovanju hepatopatija. Međutim, danas na terenu najviše na značaju dobija ultrasonografija. Pored kliničkih metoda (perkusija i palpacija), za dijagnostiku hepatopatija ispituju se i biohemijski parametri u krvi:

¹Univerzitet u Kragujevcu, Agronomski fakultet u Čačku, Cara Dušana 34, Čačak, Srbija (petrovic.milos87@kg.ac.rs);

²Univerzitet u Novom Sadu, Poljoprivredni fakultet, Trg Dositeja Obradovića 8, 21000 Novi Sad, Srbija;

³Univerzitet u Prištini, Poljoprivredni fakultet Lešak, 38219 Lešak, Srbija;

⁴Univerzitet u Beogradu, Fakultet veterinarske medicine, Bulevar oslobođenja 18, 11000 Beograd, Srbija.

vrednosti glukoze, ukupnih proteina, albumina, globulina, ukupnih lipida, holesterola, triglicerida, ureje, bilirubina, amonijaka i žučnih kiselina. Jašović i sar. (2016.) su ispitujući tri grupe krava (u zasušenju, na početku i na sredini laktacije) dokazali da se u utvrđivanju funkcionalnog stanja ćelija jetre kao indikatori mogu koristiti enzimi aspartat aminotransferaza (AST), alanin aminotransferaza (ALT), gama-glutamil transferaza (GGT) i laktat dehidrogenaza (LDH). Dobijeni rezultati ukazuju na mogućnost blagog stepena oštećenja hepatocita, odnosno masnu infiltraciju hepatocita kod krava na početku laktacije. Naime, serumske aktivnosti AST su bile u značajnoj korelaciji ($P < 0,05$) sa aktivnostima ALT, GGT i LDH u krvnom serumu pa AST može biti najosteljiviji indikator.

Jedan od načina premortalne dijagnoze masne jetre kod krava je biopsija. Uzimanje uzoraka tkiva jetre biopsijom i patološko-histološka ispitivanja dobijenih uzoraka predstavljaju najpouzdaniji način dijagnostikovanja stepena zamašćenja jetre. Međutim, zbog invazivnosti same metode, biopsija jetre nije uobičajena u rutinskoj dijagnostici (Đoković, 2014b.).

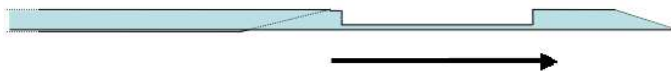
Tehnika biopsije: Za biopsiju jetre, kod goveda se koristi igla dužine 20 cm. Ove igle rade pomoću oštrog iskošenja na vrhu, koje tako „hvata” parče jetre u zarez.

Korak 1. Ubaciti instrument u životinju kada je stilet povučen u iglu, slika 1.



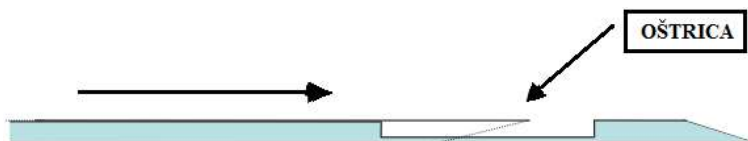Slika 1. Šematski prikaz biopsera za tkivo.

Korak 2. Pritisnuti stilet uz tkivo jetre tako da se igla održava stacionarno. Tkivo jetre ispunjava zarez, slika 2.



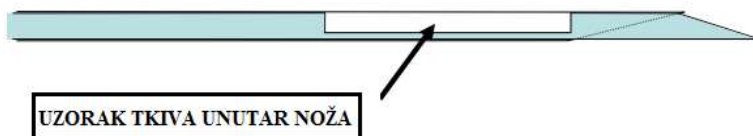
Slika 2. Šema kada je stilet otvoren.

Korak 3. Igla se povlači unazad dok se stilet drži stacionarnim. To je od ključne važnosti jer tako dolazi do odsecanja tkiva jetre, slika 3.



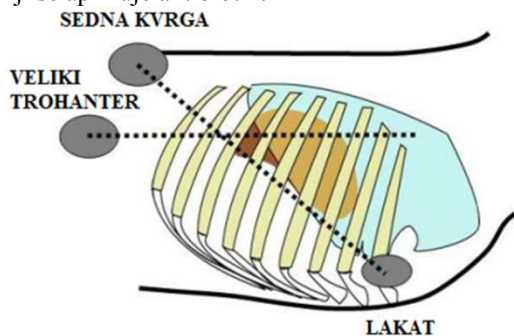
Slika 3. Šema odsecanja tkiva jetre.

Korak 4. Kada se igla u potpunosti vrati u stilet, uhvaćeni deo tkiva i instrument se izvlače iz životinje, slika 4.



Slika 4. Uzorak tkiva jetre u biopseru.

Pored instrumenta za biopsiju, za izvođenje perkutane biopsije jetre su potrebni brijlač, rastvor joda, 2% rastvor prokaina, skalpel. Uzimanje uzoraka jetre se vrši na stojećoj životinji u 11. međurebarnom prostoru, 20 do 30 cm od dorzalne linije spinalnih nastavaka torakalnih pršljenova, odnosno u liniji sedne kvrge - *tuber ishii* sa desne strane, slika 5. Operaciono polje dimenzija 5×5 cm se obrije i dezinfikuje 70% alkoholnim rastvorom i rastvorom joda. Lokalna infiltrativna anestezija, se daje u cilju otklanjanja bola aplikacijom 5 mL 2% rastvora prokaina. Incizija kože i potkožnog tkiva sve do mišića u dubini 1 do 1,5 cm paralelno sa rebarnim lukom, vrši se vrhom skalpela sa ciljem da se olakša uvođenje biopsera. Nakon izvlačenja instrumenta u kome je tkivo jetre, životinji se aplikuje antibiotik.



Slika 5. Šematski prikaz određivanja mesta vršenja biopsije.

Isečci dobijeni biopsijom jetre fiksiraju se u 10% neutralnom formalinu i apsolutnom alkoholu. Boje se hematoksilin - eozin i Sudan tehnikom i mikroskopski pregledaju. Uzorci tkiva od krava sa masnom jetrom imaju značajno veće dimenzije masnih vakuola, manje dimenzije jedra, znatno manju volumetrijsku gustinu jedra i veću volumetrijsku gustinu masnih vakuola.

Veličina i dimenzije masti u vakuolama, kao i njihove optičke gustine ukazuju na stepen masne jetre. Protok NEFA i masna degeneracija hepatocita izaziva niz mikroskopski vidljivih promena koje se manifestuju u svim organelama, a mogu se videti i u nukleusu u vidu promena u veličini, obliku i optičke gustine (Đoković i Šamanc, 2007.). Lipidne kapljice su isparljive komponente citoplazme hepatocita, a njihova količina se menja u skladu sa fiziološkim stanjem organizma. Lipidi u hepatocitima jetre su deponovani u obliku triglicerida - TGC (Bobe i sar., 2004.).

Po Gaál-u (1995.), sadržaj masti do 20% u jetri je blagi stepen, od 20-40% je srednji stepen, a preko 40% je teški stepen masne jetre.

Masnu jetru odlikuje značajno povećanje sadržaja triglicerida i smanjenje sadržaja glikogena u jetri, kao i procesa glukoneogeneze i glikogeneze, sa istovremenim smanjenjem koncentracija glukoze, ukupnih lipida, triglicerida, holesterola i ukupnih proteina u krvi (Veenhuizen i sar., 1991.; Grummer, 1993.; Johannsen i sar., 1993.; Vazquez-Anon i sar., 1994.; Sevinc i sar., 2003.).

Ispitjući krave u ranoj laktaciji (5 krava iz kontrolne grupe i 5 krava sa metaboličkim profilom koji ukazuje na masnu jetru) Đoković i sar. (2015.) su utvrdili da grupa krava sa masnom jetrom ima značajno veće dimenzije masnih vakuola, manje dimenzije jedra, znatno manju volumetrijsku gustinu jedra i veću volumetrijsku gustinu masnih vakuola.

Krave u ranoj laktaciji su podložne nastanku negativnog energetskog bilansa, hipoglikemiji i pojačanoj lipolizi u masnom tkivu, što dovodi do višeg stepena lipogeneze i akumulacije triglicerida u masnim vakuolama hepatocita.

U patohistološkim ispitivanjima uzoraka tkiva jetre Đoković i sar. (2008.) su izvestili da masna infiltracija ćelija jetre nije utvrđena niti kod zdravih visoko-gravidnih, niti kod zdravih krava na početku laktacije (<10% masti). Kod ketoznih krava utvrđeni su različiti stepeni masne infiltracije ćelija jetre.

Umesto zaključka

Metabolički poremećaji naročito dolaze do izražaja kod goveda u visokom graviditetu, puerperijumu i periodu rane laktacije. Jedan od najvažnijih zdravstvenih problema visoko-mlečnih krava su poremećaji energetskog statusa, a na prvom mestu je zamašćenje jetre. Biopsija jetre je jedina pouzdana metoda za određivanje stepena masne jetre muznih krava u peripartalnom periodu. Kao pomoćni dijagnostički alati mogu se koristiti krv, urin, mleko ili metaboliti krvi. Kao osnovna preventivna mera navodi se optimizacija i korišćenje izbalansiranih obroka u kvantitativnom i energetskom smislu tokom perioda zasušenja i rane laktacije.

Napomena

Zahvaljujemo Ministarstvu za prosvetu, nauku i tehnološki razvoj Republike Srbije, koje finansira ovaj rad u okviru Projekta TR 31001.

Literatura

- Boban Jašović, Radojica Đoković, Vladimir Kurćubić, Milun D. Petrović, Vladimir Dasković, Miloš Petrović, Simeon Rakonjac (2016). Procena funkcionalnog stanja ćelija jetre kod mlečnih krava na osnovu promena serumske aktivnosti AST, ALT, GGT i LDH. XXI Savetovanje o biotehnologiji, 21(24), 485-490, Čačak.
- Bobe G., Young J.W., Beitz D.C. (2004). Invited Review: Etiology, Prevention and Treatment of Fatty Liver in Dairy Cows. *Journal of Dairy Science*, 87, 3105-3124.
- Cincović M.R., Belić B., Radojičić B., Hristov S., Đoković R. (2012). Influence of lipolysis and ketogenesis to metabolic and hematological parameters in dairy cows during periparturient period. *Acta veterinaria (Beograd)*, 62(4), 429-444.

- Cincović M.R., Belić B., Đoković R., Toholj B., Hristovska T., Delić B., Došenović M. (2014). Insulin resistance in cows during dry period and early lactation. *Contemporary agriculture*, 63, 1-2, 98-105.
- Djoković R., Cincović, M., Kurcubic, V., Petrović, M., Lalović, M., Jašović, B., Stanimirović, Z. (2014a). Endocrine and Metabolic Status of Dairy Cows during Transition Period. *Thai Journal of Veterinary Medicine*, 44(1), 59-66.
- Djoković, R., Z. Ilić, V. Kurčić, M. Petrović, V. Dosković (2011). Functional and morphological state of the liver in Simmental dairy cows during transitional period. *Revue de medecine veterinaire*, 162, 574-579.
- Ђоковић Р., Гиадинис Н., Агрироудис С., Бојковски Ј. (2014b). Здравствена заштита преживара. Агрономски факултет Чачак, Рижа, Краљево, ISBN 978-86-87611-30-6, COBBIS.SR-ID.204233228.
- Đoković R., Šamanc H. (2007). Sadržaj lipida i glikogena u jetri kod visokoproduktivnih mlečnih krava u peripartalnom periodu. *Veterinarski glasnik*, 58, 1-2, 77-83.
- Đoković R., Cincović M.R., Belić B., Petrović M., Lakić I., Stojanac N., O. Stevančević O. (2015). Morphometric characteristics of liver tissue in cows during early lactation. *Contemporary agriculture (Savremena Poljoprivreda)*, 64, 1-2, 54-59. ISSN 0350-1205.
- Đoković Radojica, Bogosavljević-Bošković Snežana, Petrović Milun, Dosković Vladimir (2008). Vrednosti karakterističnih biohemijskih parametara krvi i sadržaj masti u jetri kod mlečnih krava u tranzicionom periodu. *Contemporary agriculture (Savremena Poljoprivreda)*, 57, 3-4, 187-194. ISSN 0350-1205.
- Gaal T. (1995). Sindrom masne jetre kod krava. *Veterinarski Glasnik*, 47(4-5), 311-319.
- Grummer R.R. (1993). Etiology of lipid related metabolic disorders in periparturient dairy cows. *Journal of Dairy Science*, 76, 3882- 3896.
- Johannsen, U, Mengen, S, Staufenbiel, R, Klukas, H (1993). Investigations on morphology and function of the liver of high-yielding cows two weeks post partum. *Deutsche tierärztliche Wochenschrift*, 100, 177-181.
- Sevinc M., Basoglu A., Guzelbekta H. (2003). Lipid and lipoprotein levels in dairy cows with fatty liver. *Turkish Journal of Veterinary & Animal Sciences*, 27, 295-299.
- Veenhuizen J.J., Drackley J. K., Richard M. J., Sanderson T. P., Miller L.D., Joung J.W. (1991). Metabolic changes in blood and liver during development and early treatment of Experimental Fatty liver and ketosis in cows. *Journal of Dairy Science*, 74, 4238-4253.
- Vazquez-Anon M., Bertics S., Luck M., Grummer R.R., Pinheiro J. (1994). Peripartium liver triglyceride and plasma metabolites in dairy cows. *Journal of Dairy Science*, 77, 1521-1528.

LABORATORY AND PATOHISTOLOGICAL DIAGNOSIS OF FATTY LIVER IN CATTLE IN THE PERIPARTAL PERIOD

Miloš Ž. Petrović¹, Radojica Đoković¹, Milun D. Petrović¹, Vladimir Kurćubić¹, Marko Cincović², Zoran Ž. Ilić³, Neđeljko Karabasić⁴

Abstract

Peripartal period of dairy cows is characterized by the appearance of numerous metabolic diseases and their impact on the quality and cost-effectiveness of production. Fat accumulation in liver is a common finding in cows during late pregnancy and in the first three weeks of lactation. A fatty liver represents a disorder of metabolism of fat and carbohydrates, and is conditioned by a negative energy balance. All categories of dairy cows, especially obese cows and cows with a long service period, are predisposed. The main preventive measure is the optimization and use of balanced meals in quantitative and energy terms during the period of drying and early lactation.

Key words: fatty liver, milk cows, peripartal period

¹University of Kragujevac, Faculty of Agronomy Čačak, Cara Dušana 34, Čačak, Serbia (petrovic.milos87@kg.ac.rs);

²University of Novi Sad, Faculty of Agriculture, Trg Dositeja Obradovića 8, 21000 Novi Sad, Serbia;

³University of Priština, Faculty of Agriculture Lešak, 38219 Lešak, Serbia;

⁴University of Belgrade, Faculty of Veterinary Medicine, Bulevar oslobođenja 18, 11000 Beograd, Serbia.